

SBORNÍK NÁRODNÍHO MUZEA V PRAZE

ACTA MUSEI NATIONALIS PRAGAE

Volumen XXXI B (1975), No. 1—2

REDAKTOR JIŘÍ ČEJKA

HANA HANÁKOVÁ

Antropologické oddělení Národního muzea v Praze

VLADIMÍR MARTINEC

Fražské středisko státní památkové péče a ochrany přírody

LUBOŠ VYHNÁNEK

Radiologická klinika Univerzity Karlovy v Praze

BAROKNÍ POHŘBY OD SV. JINDŘICHA NA NOVÉM MĚSTĚ PRAŽSKÉM*)

Výzkum a datování pohřebiště (V. Martinec)

Popis hrobů a koster (V. Martinec, H. Hanáková, L. Vyhnánek)

Souhrn antropologických poznatků (H. Hanáková)

Patologické změny (L. Vyhnánek)

Práce shrnuje výsledky archeologického, antropologického a patologického rozboru barokních pohřbů ze zrušeného hřbitova u kostela sv. Jindřicha na Novém Městě pražském. Mrtví byli uloženi na zádech s hlavami k západu, s pažemi buď nataženými podél těla nebo různě pokrčenými v lokti. Při archeologickém výzkumu se podařilo rozlišit dvě časové fáze: do starší patří hroby 4, 5, 7—9, 11—16 a do mladší hroby 1—3, 6, 10. Hroby byly seskupené v řadách vzdálených od sebe 40 cm. K antropologickému rozboru bylo celkem k dispozici 17 koster, z nichž bylo 9 dospělých (3 muži a 6 žen) a 8 nedospělých. Dva ze tří mužů se dožili 20—30 let, třetí muž byl dospělý bez přesného určení stáří. Dvě z žen se dožily 20—30 let, u dalších tří je věk rozvržen po desetiletích od 30 do 60 let. Všechny zkoumané lebky byly eurybrachymorfní, z těch u nichž byla zachována obličejová část jsou dvě eurybrachymorfní a jedna leptobrachymorfní. Mezi paleopatologickými nálezy je několik kazuisticky zajímavých případů. Patří mezi ně zejména dysostosa levé stehenní kosti z hrobu 3, dvojitá spondylolýza z hrobu 4 a smrtelná poranění lebek A a B.

*) Předneseno na XIII. kongresu čs. antropologů v Brně v září 1975.

ÚVOD

Kostrové pozůstatky z raně středověkého období nejsou na našem území v posledních letech žádnou vzácností. Některá pohřebiště z období mezi 7. a 11. stol. čítala stovky, ba dokonce i tisíce pohřbených osob. Poněkud jiná je situace v pozdější době, i v barokním období, kde vítáme každý sebemenší pramen přesně datovaného antropologického materiálu. Jednou z takových příležitostí byl archeologický výzkum pražského barokního hřbitova. Výzkumnou akci provedlo Pražské středisko státní památkové péče a ochrany přírody v době od dubna do listopadu 1974, ve sklepech základní devítileté školy v Jindřišské ulici, č. p. 966/36 v Praze 1 (č. kat. 126). Veškerý kostrový materiál z tohoto výzkumu byl předán ke zpracování do antropologického oddělení Národního muzea v Praze, kde je také uložen pod inv. č. 7526—7542; jeho rozbor je předmětem této práce.

VÝZKUM A DATOVÁNÍ (Vladimír Martinec)

Kostel sv. Jindřicha byl založen po roce 1348 a v r. 1521 k němu byla přistavěna předsíň, v letech 1736 a 1745 byl barokizován. V roce 1787 byl zrušen hřbitov, ale průběh jeho zdi (tzv. č. 2) byl doložen ještě v letech 1816 a 1842, západní zeď hřbitova byla zbořena v roce 1827.

Hroby se vyskytovaly pouze na malé části zkoumané plochy (4,1 m²), která byla od okolí oddělena základem dnes už neexistující zdi. Tato tzv. zeď č. 2 probíhala od východu k západu téměř rovnoběžně s osou kostela, ve vzdálenosti 35 m jižně od jižní stěny presbytáře. Zeď č. 2 byla vybudována z kamene, převahou křemence, s ojedinělým druhotným použitím cihel. Základ, házený do malty, byl široký 100 cm, vysoký 40 cm (základové rozšíření je jen na jižní straně zdi). Na něm stála plenta z kamenů spojených hlinou, široká 83—87 cm, nikoli svislá, ale skloněná do vnitřní části hřbitova v úhlu 20°. Převrstvila jednak mělký objekt (J 8) se zlomky novověké keramiky, jednak úzký, hluboký objekt (J 13) datovaný keramikou do první poloviny 15. století. Některé pohřby ležely pod základovou plochou zdi č. 2, většina jich ležela pod její šikmou stěnou. Zeď a hroby se nikde navzájem nepoškodily.

Registrováno bylo 16 kostrových hrobů, o nichž podává přehled tabulka č. 1. Ležely ve dvou řadách o třech členech a ve čtyřech vrstvách. Kostry byly uloženy v natažené poloze na zádech, hlavou k západu. Zásypy tvořila černošedá, humusovitá hlína s úlomky opuky, omítky, cihloviny a zlomky keramiky. Od okolního prostředí se jámy daly odlišit jen u nejhlubších hrobů.

Hrobové jámy byly obvykle jen o málo větší než pohřbený nebo jeho rakev. Pohřby byly ukládány v rakvích i bez rakví; rakve si byly podobné, zúžené k nohám, k jejich výrobě bylo používáno různých druhů dřeva. Pohřby bez rakve bývaly zahalené do rubáše (hrob 16). U značné části hrobů je pravděpodobné pohřbení v oděvu (háčky a poutka, nášivky). Často docházelo k opětným pohřbům do téže hrobové jámy v nevelkém časovém rozpětí po sobě (propadání do podložních rakví, viz hroby 1, 2, 4). Hroby byly seskupeny v řadách vzdálených od sebe 40 cm. Orientace pů-

Tab. č. 1 — Prostorové vztahy a vybavenost hrobů

I	II	III	IV	V	VI	VII	VIII	IX	X
1	Z	3	194,75	V	—	—	20	X	—
2	Z	2	194,35	V	—	1	15	X	X
3	Z	1	194,00	Z	—	2	15	X	X
4	Z	1	194,00	Z	—	(2)	10	—	X
5	Z	(1)	194,07	(Z)	—	(2)	(10)	—	X
6	V	3	194,04	V	—	—	15	X	X
7	V	2	194,25	Z	10	—	15?	—	—
8	V	2	193,94	Z	10	7	15	—	—
9	Z	(1)	193,85	(Z)	3	2	(5)	—	X
10	V	2	193,88	V	6	—	15	—	X
11	V	2	193,85	Z	10?	10	15?	—	—
12	V	2	193,75	Z	—	11	15	—	X
13	Z	1	193,82	Z	—	4	10	X	—
14	Z	(1)	193,77	(Z)	—	5	(10)	(X)	X
15	Z	(1)	193,77	(Z)	—	9	(5)	(X)	—
16	Z	2	193,75	Z	13	9	3	—	X

Legenda: I — číslo hrobu, II — řada, III — člen v řadě od zdi č. 2, IV — výška nad Jadranem, V — temeno posunuto, VI — porušen hrobem, VII — převrstven hrobem, VIII — odchylka na J ve stupních, IX — rakev, X — předměty.

Tab.: Hloubkové vztahy (vůči Jadranu)

Dnešní terén před školou	196,55 m
Práh předsíně kostela	195,28 m
Spodek podlah sklepů školy	195,10 m
Základové rozšíření zdi č. 2	194,95 m
Podlaha lodi kostela	194,84 m
Základová spára zdi č. 2	194,35 m
Povrch vitavských štěrkopísků	194,20 m

vodně zhusta odchýlená méně než 15° od západního směru, se později ustaluje na odchylce 15° a větší. Rozdíly v hloubce, orientaci a posuny hrobů dovolují zařadit do starší fáze hroby 4, 5, 7—9, 11—16, do mladší fáze hroby 1—3, 6, 10. Podobná nálezová situace v hrobě 12 a 10 svědčí však proti výrazné časové cézuře mezi oběma skupinami. Povrch hřbitova byl postupně zvyšován navážkami. Je-li správný předpoklad, že starší hroby byly méně hluboké (odhad hloubky jámy 150 cm) než mladší (odhad hloubky jámy 180 cm), pak navážky zvedly terén víc než o 1 m. Je možné připustit, že dnešní terén přibližně odpovídá terénu z doby konce hřbitova. Terén mimo hřbitov nenarůstal tak rychle, jako na hřbitově, původní středověký terén pravděpodobně ke kostelu neklesal. Svah pahorku hřbitova byl zpevněn zdí č. 2 v době, kdy (kromě hrobu 1 a 6) musely být všechny zkoumané pohřby už uloženy. Zdi č. 2 nejspíše předcházela slabší zídka. Již před stavbou zdi č. 2 zde byla zřejmě hranice hřbitova, neohraničovala však plochu užívanou pro pohřbívání ve středověku; k rozšíření této plochy na jih pravděpodobně došlo až v době barokní. Stavební situace celého objektu je již známa z literatury (Eckert 1883—1884, Hradec, Bělohávek 1930, Lorenc 1973, Navrátil 1869, Tomek 1871—1901) a z historických plánů (Huber 1769, Hergel 1792, Jüttner 1815, Stabliní katastr 1842).

POPIS HROBŮ A KOSTER

H r o b 1

Torzo kostry, jejíž lebka a levá polovina těla byla porušena zdí školy. Pravá ramenní kost podél trupu, předloktí ohnuté do klína. V prostoru hrobu se našly železné hřeby z rakve. Nad kostrou, 30 cm mělčeji, byl sklad několika dlouhých kostí, dislokované pozůstatky jiného jedince ležely 30 cm vpravo od hrobu 1, v úrovni jeho dna.

Z kostry se zachovaly pouze kosti postkranialního skeletu. Stavba kostry je středně robustní, štíhlá, s odpovídajícími svalovými úpony. Podle znaků na pánvi (úzká incisura ischiadica major, oválný foramen obturatum, chybí sulcus praeauricularis a ischio-pubický index) je to kostra muže. Podle délek dlouhých kostí byla vypočítána výška postavy: je středně velká.

Závěr:

Kostra dospělého člověka, pravděpodobně muže.

H r o b 2

Dobře zachovaná kostra; lebka byla natočena vpravo, pravá ramenní kost těsně podél těla, obě předloktí ohnuta přes břicho. Rakev, sbitou železnými hřeby a dlouhou 165 cm, vyplnilo tělo tak, že špičky nohou a temeno se opíraly o její čela. Dno rakve bylo z bělavého dřeva, bočnice z červeného dřeva.

Kostra se zachovala téměř kompletní, lebka i postkranialní skelet jsou dobře měřitelné. Lebka je malá a gracilní, glabella 3. stupně, horní okraj očníce ostrý, tubera frontalia výrazná, protuberantia occipitalis externa slabá (1. st.), processus mastoideus malý. Na pánevních kostech je široká incisura ischiadica major a pro ženy typický sulcus praeauricularis. Lebka v normě vertikální má ovoidní tvar, v laterální normě stoupající oblouk k vertexu, v normě frontální je obličej dolů sbíhavý a v normě okcipitální tvoří lebka střechovitý oblouk. Na dolní čelisti pozorujeme profil brady 2. stupně a tvar brady zdola tvoří oblouk. Velká většina zubů v horní i dolní čelisti vypadla intra vitam, zbytek zubů je silně abradován a u dvou zubů (špičák v horní a druhý řezák v dolní čelisti) byl cystogranulom.

Typologicky je lebka leptobrachymorfní.

Okraje těla 5. bederního obratle jsou vyzdviženy do nevysokých valů, odpovídajících mírnému stupni deformační spondylózy (stupeň 2). Mediální okraj hlavičky 1. metatarzů obou nohou je deformován výraznou osteofytickou formací s širší bazí a přihracným vrcholem. Je masivnější na pravé straně, kde s ní koresponduje osteofyt, který se vytvořil na bazi proximálního článku palce. Ostatní drobné klouby horních i dolních končetin jsou normální, bez odchylek produktivně degenerativního charakteru.

Závěr:

Kostra ženy, zeměle ve věku 30–40 let, leptobrachymorf. Spondylitis deformans lumbalis. Arthrosis art. metatarsophalangeae I lat.

H r o b 3

Velmi dobře zachovalá kostra bez lebky a pravé ramenní kosti; obě paže byly ohnuty v pravém úhlu přes břicho, páteř prohnutá v pase doprava, nohy natažené, pravý nárt vybočený ven, levá stehenní kost nápadně kratší a masivnější než pravá. Rakev z hnědého dřeva, sbíjená železnými hřeby, se k nohám zužovala. Mezi předloktími byl 30 mm dlouhý, oválný medailon z bronzového plechu s poutkem.

Z postkranialního skeletu se zachovaly téměř všechny kosti. Stavba skeletu je středně robustní s odpovídajícími svalovými úpony. Podle tvaru pánevních kostí, zejména úzké incisura ischiadica major, chybějícího sulcus praeauricularis a velikosti ischio-pubického indexu, kostra s největší pravděpodobností náležela muži. Výšku postavy jsme vypočetli z délek všech kostí, kromě levé kosti stehenní; odpovídá 162,7 cm — tedy výšce nadstřední.

Tělo 1. a 2. bederního obratle je ventrálně klínovitě sníženo. Horní i dolní facies terminales 11. hrudního až 2. bederního obratle jsou zvlněné a nepravidelné, na 12. hrudním, 1. a 2. bederním obratli dokonce v centru konvexní. Na všech uvedených obratlech jsou v nich vyznačeny defekty, odpovídající Schmorlovým uzlům. Většinou jsou uloženy excentricky v jejich dorzální polovině. Ventrálně klínovitá obratlová těla v oblasti hrudně-bederního přechodu nepochybně podminila kyfotické prohnutí páteře v této úrovni; podle deformovaných facies terminales lze soudit na anomální konfiguraci meziobratlových štěrbin. Nejsou zde však přítomny známky, které by dovolovaly usuzovat na změnu osy páteře ve smyslu skoliózy.

Levá stehenní kost je o 134 mm kratší než pravá, rozdíl mezi těmito kostmi je však ještě v odlišné konfiguraci jejich kloubních konců (tab. II, 4). Zatímco vpravo jsou normální, vlevo je trochanterická oblast oploštělá, velký trochanter pak nápadněji prominuje. Krček levého femoru je kratší a širší; kolodiazární úhel vlevo je zvětšen (142°). Následkem této změny se ocitla hlavička femoru blízko velkého trochanteru a je vertikálně oploštěna (tab. II, 4b). Osa diafýzy levého femoru není změněna, zvětšený kolodiazární úhel nicméně naznačuje valgózní postavení v kyčelním kloubu. Fovea capitis femoris je poněkud větší než vpravo; jak povrch acetabula, tak povrch hlavičky femoru je hladký. V hlavici femoru je však poněkud excentricky umístěna nevelká vkleslá oblast s křibroidní strukturou, kterou by snad bylo možno přičíst lokální osifikační poruše. Distální konec levého femoru je příčně rozšířen, což je především dáno prominencí femorálních epikondylů. Fossa intercondylaris je hluboká, žlábkovitá. Kloubní plochy femorálních kondylů jsou měrem k ní strmé. Rtg vyšetření ukázalo, že struktura levého femoru je vcelku normální; jen v distální části diafýzy je poněkud hrubší (tab. II, 4d). Kompaktní kosti je široká, její stín je plynulý. Sytý lineární stín označuje místo zaniklé distální epifyzární štěrbin. Pokud jsou v rtg obrazu vyznačeny některé odchylky oproti obvyklému nálezu, jsou dány anomální konfigurací kloubních konců a nikoli patologickou kostní přestavbou (týká se to především oploštění hlavičky femoru laterálně a příčné rozšíření distální epifyzy). Nikde však nelze v kostním stínu diferencovat stopy, které by dovolovaly usuzovat na následky post-traumatického nebo jiného získaného chorobného procesu. Harrisovy růstové linie nelze na levém femoru rozeznat, podobně jako změny, které by dovolovaly vysvětlit změnu délky kosti jako sekundární získaný projev.

S uvedenou odchylkou femoru je možno uvést v určitou souvislost i další nenápadné odlišnosti, které je možno diferencovat na pánvi a ostatním skeletu dolní končetiny vlevo. Pánev je mírně asymetrická s mírným uchýlením symfýzy doleva ze střední čáry, tvar pánevního vchodu tím však nenabyl evidentně anomálního tvaru. Spina iliaca anterior inferior je oboustranně masivní až hyperplastické. Levé acetabulum je poněkud plošší než vpravo, jinak není změněno. Levá patella má kloubní plošku rozdělenou na dvě části vertikálním ploše hřebenovitým valem, který koresponduje s hlubokou žlábkovitou konfigurací interkondylické fossy. Její tvar je celkově přizpůsoben distálnímu konci femoru. Levá tibia je jen o 5 mm kratší než pravá; obě jsou fibulárně mírně prohnuté. Laterální okraje 1. metatarzofalangeálního kloubu vlevo jsou vytaženy do ostrých hřebínků, které spolu korespondují. Kloubní ploška baze proximálního článku palce je oploštěna a skloněna tak, že v souhlase s dorzálnější pozicí kloubní plochy hlavičky 1. metatarzu lze soudit na akcentovanou dorzální proximální pozici palce v metatarzofalangeálním kloubu.

Závěr:

Kostra muže, 20–30 let. Stp. M. Scheuermanni columnae vertebralis thoracicae et lumbalis. Dysostosis femoris lat. sin.

H r o b 4

Pohřby č. 4, 5 a 9 tvořily trojhrob. Kostra z hrobu 4 ležela uprostřed, lokty byly 15 cm od hrudníku, levá ruka končila na levém stehně, pravá směřovala do klína. Na každé paži spočívala kostra dítěte. Z pohřbu č. 5, položeného po pravé straně pohřbu č. 4 se zachovala téměř úplná kostra, dítě bylo uloženo pootočené na levý bok, zády se opíralo o stěnu hrobové jámy, ruce a nártý uložené shodně jako u hrobu 4. Na levé paži kostry hrobu 4 ležela kostra většího dítěte (pohřeb 9). Lebka a pravá polovina těla se nedochovaly, dochovaná pravá ruka pohřbu 9 byla položena stejně jako u pohřbů 4 a 5. Mrtvý byli pohřbeni bez rakve, zřejmě oděni (kostra 4 měla na pravém rameni a na styku klíčních kostí po měděnkové skvrně, pocházející snad z háčků nebo poutek, zbytek háčku byl pod páteří kostry č. 5).

Z kostry č. 4 se zachovala téměř intaktní lebka i postkranální skelet. Lebka má plochou glabellu (2. st.), horní okraj očníce je oblý, processus mastoideus středně velký, protuberantia occipitalis externa slabě vytvořena (2. st.), úhly dolní čelisti evertované. Na pánvi některé znaky jsou typické pro muže (úzká incisura ischiadica major) a jiné zase naopak pro ženu (je vytvořen sulcus praeauricularis). Lebka i postkranální skelet jsou středně robustní s odpovídajícími svalovými úpony. Lebka v normě vertikální má ovoidní tvar, v laterální tvoří klenutý oblouk, v normě frontální je obličej hranatý a v okcipitální tvoří vysoký a střechovitý oblouk. Fossa canina je hlubší, spina nasalis 2. st., dolní okraj apertury piriformis má antropinní formu. Brada ční dopředu (2. st.)

a tvar brady zdola je hranatý. Úhly dolní čelisti jsou slabě evertované. Otřetí zubů je silné, zadní zuby v horní čelisti jsou vypadlé intra vitam a u obou prvních třenoveců v horní čelisti byly zjištěny granulomy. Jedna z dolních stoliček byla kariézní.

Kontinuita oblouku 4. a 5. bederního obratle je na levé straně v pars interarticularis přerušena nepravidelnou ploškou, pokrytou kompaktní s drobnými perforacemi. Pravá polovina oblouku obou obratlů je postmortálně odlomena v krajině radixu. Zůstala nicméně zachována samostatná dorzální část oblouku 5. bederního obratle, která dokládá, že rovněž vpravo na něm byla nikoli postmortálně přerušena kontinuita v pars interarticularis. Dorzální oddělená část je pak ventrálně zakončena konvexními ploškami s porézním povrchem v podstatě hladkým. Obě její poloviny jsou symetrické, processus spinosus je uložen ve střední čáře. Podle vzhledu dorzální zachované části oblouku je možno soudit, že spondylolýza byla na 5. bederním obratli oboustranná, i vpravo lokalizovaná v pars interarticularis.

V distální třetině diafýzy humeru je na radiální straně vytvořena nevelká trojúhelníkovitá formace. Bazí je široce nasadlá, hrotem směřuje distálně. Povrch kosti ani exostózy není patologicky změněn, kompakta diafýzy přechází plynule na exostózu.

Závěr:

Kostra ženy; zemřelá ve věku 30—40 let, eurybrachymorf. Spondylolysis lumbalis duplex (L IV et L V). Exostosis diaphysis humeri lat. dex.

H r o b 5

Popis nálezkové situace jako u hrobu 4, kostrové pozůstatky nebyly dodány k antropologickému zpracování.

H r o b 6

Hrob byl téměř zničen stavebně geologickou sondou, zachovala se pouze lebka a lopatky s částí páteře. Mrtvý byl uložen v rakvi z hnědého dřeva, sbíjeného hřeby. Její kraniální čelo, široké 45 cm, probíhalo 2 cm za temenem. Pod pravou skrání zemřelého byly nalezeny 3 bronzové špendlíky 40 mm dlouhé.

Lebka je poměrně gracilní, glabella plochá (2. st.), horní okraj očníce ostrý, processus mastoideus malý, protuberantia occipitalis externa plohá (2. st.). Lebeční švy jsou z větší části obliterované, abrase zubů je silná. Lebka je ovoidní, v laterální normě tvoří oblouk stoupající k vertexu, v normě frontální je obličej dolů sbíhavý a v normě okcipitální tvoří vysoký a střechovitý oblouk. Očníce jsou okrouhlé, fossa canina hluboká, spina nasalis silně vytvořena (4. st.). Dolní okraj apertury piriformis má infantilní formu (1. st.), brada ční kupředu (2. st.) a tvar brady zdola je obloukovitý, úhly dolní čelisti jsou rovné, skus je kleštovitý.

Typologicky lebka představuje eurybrachymorfní typ.

Ve stropcích obou očních jsou okrsky s cribroidní strukturou, uložené v úrovni okolí.

Závěr:

Kostra ženy, zemřelá ve věku 40—50 let, eurybrachymorf. Cribra orbitalia.

H r o b 7

Kostra bez lebky a levé dolní končetiny. Pravá paže měla loket mírně odtážený od těla, ruka 10 cm vně pánve. Levá ruka snad ležela obdobně.

Protože se nezachovala lebka, může se antropologický odhad věku zemřelého dítěte opírat pouze o rozběr délek dlouhých kostí.

Závěr:

Kostra dítěte, zemřelého ve věku 6—7 let (inf. I).

H r o b 8

Dochovala se jen lebka a zbytek půdorysu hrobové jámy zapuštěné do šterkopisku. Jinak byl hrob zničen hroblem 10. Lebka nebyla dodána ke zpracování.

H r o b 9

Popis nálezkové situace jako u hrobu 4.

Z kostry se zachovaly jen dlouhé kosti dolní poloviny postkraniálního skeletu. Antropologické určení věku se opírá pouze a rozběr délek dlouhých kostí.

Závěr:

Kostra dítěte, zemřelého ve věku 11—13 let (inf. II).

H r o b 10

Kostra, které chyběly obě levé končetiny, měla hlavu mírně přikloněnou k pravému rameni, pravou paži nataženou podél těla. Předměty: 6 háčků a poutek z bronzového

drátu na horní části hrudníku a zápěstích, nášivka z vykrajovaného bronzového plechu se dvěma otvory nad zápěstím, dva drobné, neurčité železné předměty (na hrudi a u pravého zápěstí), pod hrudní páteří železná čepel, zahnutý železný hřebík vedle lokte a zlomek bronzového pásku širokého 1 mm u brady. Hřebík a pásek mohou pocházet ze zášypu hrobu. Hrobová jáma byla v podložním písku patrná; její kraniální čelo mělo šířku 65 cm, distální 40 cm. Ze zášypu v prostoru těla pocházejí dva zlomky z novověkých nádob.

Lebka porušená v obličejové části, z postkraniálního skeletu se zachovaly téměř všechny kosti. Lebka je malá, gracilní a blíží se k hraničním mikrocefalie. Glabella i arcus superciliares jsou ploché (2. st.). Tubera frontalia jsou vyznačena, protuberantia occipitalis externa je plochá (2. st.), processus mastoideus je malý. Lebeční švy na lamina interna lebečních kostí jsou zcela obliterované, na lamina externa z větší části. Na pánvi je široká incisura ischiadica major — typická pro ženu. V normě vertikální má zkoumaná lebka tvar ovoidní, v laterální tvoří stoupající oblouk k vertexu a v okcipitální normě má střečovitý tvar. Úhly dolní čelisti jsou evertované, bradový hrbol ční kupředu (2. st.) a tvar brady zdola je obloukovitý (2. st.). Zuby jsou silně otřeny, jen v jediném případě nalezen zubní kaz.

Na horních i dolních okrajích těl 4. a 5. bederního obratle jsou nízké osteofytické valy jako projev mírného stupně spondylózy (stupeň 2).

Závěr:

Kostra ženy, zemřelé ve věku 50—60 let, hyperbrachymorf. Spondylosis deformans lumbalis.

H r o b 11

Hrob byl většinou zničen pohřbem č. 10. Zachovala se pouze pánevní krajina a pravá noha, pokleslé do podložního hrobu č. 12. Pravá ruka na vnitřní straně pravého stehna.

Jsou to pozůstatky nedospělého člověka, odhad stáří je možný jen podle stupně osifikace a s ohledem na délku stehenní kosti.

Závěr:

Kostra nedospělého jedince asi okolo 16 let (juv.).

H r o b 12

Lebka byla přichýlena k levému rameni, pravý loket mírně od těla, předloktí končilo kolmo na páteři v pase, ruka byla vytočena šikmo dolů. Levá ramenní kost podél těla, předloktí mírně ohnuté, ruka na klíně. Kromě zbytků plstnaté tkaniny na hrudi se našly čtyři dvojice háček-poutko z bronzového drátu: na pravé straně krku, na levé horní čtvrtině hrudníku, uprostřed hrudi a u pravého zápěstí.

V antropologickém materiálu byly rozeznány pozůstatky dvou osob:

a) Poškozená lebka s dolní čelistí a část postkraniálního skeletu. Lebka je gracilní, malá až infantilního charakteru, glabella je plochá (1. st.), horní okraj očníce ostrý, tubera frontalia výrazná, protuberantia occipitalis externa plochá (1. st.), processus mastoideus malý. Postkraniální skelet gracilní, dlouhé kosti končetin štíhlé, široká incisura ischiadica major a hluboký sulcus praeauricularis jsou typické pro ženu. Lebeční švy jsou ve všech úsecích lamina interna i lamina externa lebečních kostí zcela obliterované, na kostech postkraniálního skeletu pozorujeme v některých místech ještě stopy růstových linií. Abrase zubů je velmi slabá, s výjimkou prvních stoliček v horní i dolní čelisti, kde pozorujeme silnější otřeni. Fragmentárnost lebky nedovoluje detailní popisnou charakteristiku. Očníce jsou hranaté, dolní okraj apertury piriformis má infantilní formu (1. st.), spina nasalis 3. st., bradový hrbol ční kupředu (2. st.), tvar brady zdola je obloukovitý (2. st.). Úhly dolní čelisti jsou invertované. Na obličejové části je patrná maxilární prognatie.

První křížový obratel je spojen se sakrem jen levým příčným výběžkem, který obvyklým způsobem splývá s příslušnou massa lateralis. Tělo i oblouk jsou jinak samostatné.

V nesouhlasu se stanoveným individuálním věkem jsou všechny lebeční švy kompletně uzavřeny. Lebka není deformovaná.

Závěr:

Kostra mladé ženy, zemřelé ve věku 20—30 let. Lumbalisatio vertebrae sacralis I incompleta, obliterationo suturarum calvae praecox.

b) Stehenní a holenní kost, zlomky blíže neurčitelných dlouhých kostí. Podle délek dlouhých kostí lze předpokládat, že kostrové pozůstatky náleží s největší pravděpodobností ještě nenarozenému dítěti.

Závěr:

Kostra plodu.

H r o b 13

Hrob č. 13 tvořil spolu s hrobem 14 a 15 trojhrob. Společná rakev měla šířku kraniálního čela 46 cm, distálního 39 cm, délku 164 cm a výšku spodní části 25 cm. Byla vyrobena z bílého dřeva. Bočnice, přibité k čelům, se rozvíraly vzhůru pod úhlem 8°. Hrobová jáma byla jen o 4 cm širší a na východní straně o 8 cm delší než rakev. Dospělý z hrobu č. 13 ležel uprostřed dvou stejně velkých dětí. Hlavu měl přichýlenou k pravému rameni. Obě paže objímaly z vnějšku hlavičky dětí, ruce položeny na jejich hrudích. Děti měly hlavy přichýlené k dospělému, paže mírně pokrčené, lokty poněkud od těla, ruce na kyčelních kloubech. Dítě ležící vpravo (hrob č. 14) mělo lebku v úrovni hrudníku hrobu č. 13, dítě vlevo (hrob č. 15) v úrovni pasu hrobu č. 13. Každé dítě mělo jednu nohu mezi nohama dospělého. Kromě železných hřebů z rakve se našlo jen osmičkovité poutko o nestejných očkách z bronzového drátu, vpravo vedle hrudníku hrobu č. 13.

Z kostry č. 13 se zachovaly zlomky lebky a postkraniálního skeletu. Lebka je gracilní, silně postmortálně deformovaná, horní okraj očníce ostrý, glabella plochá [2. st.], processus mastoideus malý, široká incisura ischiadica major a výrazný sulcus praeauricularis jsou typické pro ženu. Lebeční švy jsou otevřené, zuby slabě otřeny, epifýzy některých dlouhých kostí nejsou ještě synostosované. Výška postavy je nadprůměrná [156,8 cm].

Metopický šev zůstal v celém rozsahu zachován, rozděluje čelní kost na dvě stejné poloviny.

Závěr:

Kostra velmi mladé ženy, zemřelé ve věku 18—20 let. Sutura metopica persistens.

H r o b 14

Nálezová situace jako u hrobu 13.

Zlomky lebky a postkraniální skelet. Podle stupně vývoje zubů a délek dlouhých kostí kostrové pozůstatky náleží malému dítěti.

Závěr:

Kostrové pozůstatky malého dítěte, 4—5 let (inf. I).

H r o b 15

Nálezová situace jako u hrobu 13.

Zlomky lebky a postkraniální skelet. Podle stupně vývoje chrupu a délek dlouhých kostí kostrové pozůstatky náleží malému dítěti.

Závěr:

Kostrové pozůstatky malého dítěte, 4—5 let (inf. I).

H r o b 16

Kostře chyběla lebka, pravá horní končetina a celá levá horní čtvrtina. Dochovaly se pouze dolní končetiny a levá ruka na hlavici levé stehenní kosti. Antropologické určení věku se opírá o stupeň osifikace dlouhých kostí.

Závěr:

Kostrové pozůstatky nedospělého jedince, 15—16 let (juv.).

S b ě r : l e b k a A

Mírně poškozená lebka bez dolní čelisti je gracilní, glabella i nadočnicové oblouky jsou ploché [2. st.], processus mastoideus malý, protuberantia occipitalis externa plochá [1. st.]. Lebeční švy jsou ve všech úsecích lamina externa i lamina interna lebečních kostí otevřené. V normě vertikální má lebka ovoidní tvar, v laterální tvoří jednoduchý oblouk mírně stoupající k vertexu a v normě okcipitální tvoří vysoký oblouk s oblými stěnami.

Hrbol levé parietální kosti je porušen okrouhlou jamkovitou impresí; v tabula externa jsou zde jemné fissury, které koncentricky obklopují střed impresie. V korespondujícím místě je tabula interna konvexně vyklenuta, porušena fissurami, které se paprčitě sbíhají k vrcholu tohoto hrbolovitého vyklenutí. Znamky hojení chybí.

Závěr:

Lebka ženy, zemřelé ve věku 20—30 let, brachymorf. Fractura impressiva ossis parietalis lat sin. non sanata.

Lebka B

Porušená a postmortálně deformovaná středně robustní lebka bez dolní čelisti. Horní okraj očníce je oblý, glabella i nadočnicové oblouky jsou středně vyklenuté (3. st.). Lebeční švy jsou ve všech úsecích lamina interna i lamina externa lebečních kostí otevřené.

Dlouhá fissura porušuje kontinuitu pravé parietální kosti; lze ji sledovat od asteria a zabíhá až do temenního hrbolu. Je přímočará, má ostré okraje, plocha v místě přerušení kontinuity je zcela hladká (tab. II, 1). Oddělená temporální partie kalvy je od ostatní lebky oddálena. Svým celým charakterem svědčí popsaná fissura pro sečné poranění zbraní s dlouhým ostrím. Žádné známky hojení nejsou patrné.

Závěr:

Lebka muže, zeměděleho ve věku 20—30 let, brachymorf. Vulnus sectum ossis parietalis lat. dex.

SOUHRN ANTROPOLOGICKÝCH POZNATKŮ (Hana Hanáková)

Při výzkumu v Praze - Jindřišské ulici bylo celkem objeveno 16 hrobů datovaných do barokního období. Hrob 12 obsahoval dva jedince (mladou ženu a ještě nenarozené dítě), v ostatních hrobech byl pohřben vždy jen jeden jedinec. Kostrové pozůstatky z hrobu 5 a 8 se nezachovaly. Kromě toho byly nalezeny jednotlivé kosti z porušených hrobů, z nich 2 lebky (označené A a B) přiřazujeme k materiálu z Jindřišské ulice.

Celkem bylo tedy pro antropologický rozbor k dispozici 15 koster a 2 lebky; z nich bylo 9 dospělých a 8 nedospělých osob. Z dospělých jedinců byli 3 muži a 6 žen. Z nedospělých byly v jednom případě zjištěny pozůstatky ještě nenarozeného dítěte, dále dvě menší děti (4—5 let), dvě větší děti (6—7 let a 11—13 let) a konečně 3 nedospělí jedinci (dva okolo 16 let a jeden 18—20 let). Dva ze tří mužů se dožili 20—30 let, u třetího muže mohlo být pouze zjištěno, že šlo o dospělého člověka. Dvě z žen se dožily věku 20—30 let, u dalších tří je věk rozvržen po desetiletích od 30 do 60 let. Nedostatečné množství materiálu nedovoluje demografické závěry.

K metricko-morfologicko-typologickému rozboru jsme měli celkem k dispozici 7 lebek, z toho byla 1 lebka mužská a 6 lebek ženských. Mužská lebka je krátká a středně vysoká. V indexech je hypsikranní a hypsikonchní. Většina ženských lebek patří svými absolutními mírami do kategorie krátkých, dvě jsou středně dlouhé; jsou vesměs středně široké a úzké, středně vysoké a nízké. Pokud jde o lebeční index byla ve čtyřech případech zjištěna brachykranie a jednou hyperbrachykranie. V ostatních indexech jsou ženské lebky hypsikranní, metrio až tapeinokranní, u frontoparietálního indexu jsou zastoupeny všechny tři kategorie (steno-, metrio- i eurymetopie). Obličejová část byla zachována jen u čtyř ženských lebek. V indexech obličeje jsou tři z ženských lebek hyperuryprosopní nebo euryprosopní, jedna je leptoprosopní; u horního obličeje převažuje euryenní forma. Očníce jsou mesokonchní a hypsikonchní, nos chamaerhinní a mesorrhinní. Alveolární index vykazuje ve dvou případech orthognathii a jednou mesognathii a frontomandibulární index všechny tři kategorie (lepto-, meso- a eurymandibularii). Kapacita lebek je aristencephální, euencephální a oligencephální. Výška postavy u mužů je podstřední a střední, u žen převažuje nadstřední výška.

Na závěr se ještě zmíníme o typologické charakteristice zkoumaných lebek. U mužů nebyla hodnocena ani jediná kompletní lebka (jen v jednom případě podle mozkovny konstatujeme brachymorfni tvar). Z ženských lebek jedna je leptobrachymorfni, další dvě představují eurybrachymorfni typy a u dvou posledních ženských lebek byla zachována jen brachymorfni mozková část. Celkově můžeme konstatovat, že lebky byly většinou eurybrachymorfni — krátkolebé se širokým obličejem, což je pro toto historické období zcela typické.

PATOLOGICKÉ ZMĚNY (Luboš Vyhnanek)

Patologické změny na kostech zjištěné na souboru barokních koster z Prahy - Jindřišské ulice představují nálezy rozdílného původu a rozdílného významu. Pokud jde o etiologii, lze je rozdělit do pěti skupin:

1. Kongenitální variace a kostní anomálie:

Sutura metopica persistens (hrob 13) a neúplná lumbalizace S_1 (hrob 12) představují odchylky bez klinického významu. Dále zde máme dva případy změn, které mohly působit vážné nesnáze oběma jedincům. Bilaterální spondylolýza na obratlových obloucích 4. a 5. bederního obratle u kostry z hrobu 4 je porucha, která může vyvolat závažné příznaky, a to zejména při možném nadměrném zatížení páteře těžkou prací. Přes relativně vysokou frekvenci spondylolýzy u dřívějších populací, je spondylolýza dvou sousedních obratlů vzácná.

U kostry z hrobu 3 (muž, 20—30 let) pak byl nalezen celý komplex odchylek. Nejdůležitější z nich je zkrácení levé kosti stehenní s abnormální konfigurací obou kloubů. Normální kostní struktura v rtg obraze prokázala, že lze vyloučit důsledek získané patologické léze. Ostatní tvarové anomálie kostí (znetvoření patelly, mírně deformované acetabulum, anomální postavení 1. metatarsophalangeálního kloubu) jen uceluje obraz dysostózy kongenitálního původu. Kromě toho jsou na této kostře patrné změny hrudních a bederních obratlů, které jsou typické pro Scheuermannovu chorobu. Etiologie této nemoci je zatím neznáma. Vztah mezi změnami na páteři a dolní končetinou je poněkud problematický. V každém případě tyto změny nepříznivě ovlivnily společenské uplatnění postiženého jedince.

2. Traumatické změny:

Důsledky poranění byly zjištěny na dvou lebkách (lebka A a B). Na levé parietální kosti lebky A je typická impresní fraktura; fraktura na pravé parietální kosti lebky B je nepochybně způsobená sečnou zbraní s dlouhým ostřím, nejspíše mečem. Tento druhý případ může být považován za válečné zranění. Obě zranění nevykazují žádné známky hojení a byly tedy bezpochyby příčinou smrti.

3. Degenerativní změny:

V případech deformační spondylózy (hrob 2 a 10) jde o degenerativní proces středního stupně; existence takových změn není překvapující vzhledem k věku nemocných a lze ztěžít předpokládat, že by

Tab. č. 2 — Míry lebek od sv. Jindřicha na Novém Městě pražském

Hrob číslo	1	2	3	4	6	10	12a	13	Lebka A	Lebka B
Největší délka lebky [1]	—	161	—	169	165	157	160	—	172	170 ?
Délka base [5]	—	92	—	96	93	—	—	—	93	98
Šířka lebky [8]	—	134	—	140	139	137	—	—	140	—
Nejmenší šířka čela [9]	—	94	—	96	99	90	92	98	93	100
Největší šířka čela [10]	—	110	—	120	118	113	—	—	115	—
Biaurikulární šířka [11]	—	115	—	119	110	116	103	—	110	—
Biasterická šířka [12]	—	104	—	108	—	107	—	—	—	—
Výška lebky [17]	—	125	—	135	131	119	—	—	120	132
Nadušní výška [20]	—	103	—	113	120	104	—	—	101	—
Obvod lebky [23]	—	470	—	495	480	469	—	—	487	—
Příčný oblouk [24]	—	290	—	316	325	297	—	—	293	—
Podélný oblouk [25]	—	326	—	351	348	319	—	—	352	355
Čelní oblouk [26]	—	112	—	120	113	113	—	—	110	130
Temenní oblouk [27]	—	112	—	113	123	101	—	—	123	124
Týlní oblouk [28]	—	102	—	118	111	105	—	—	119	101
Čelní tětíva [29]	—	98	—	106	103	98	—	—	97	107
Temenní tětíva [30]	—	96	—	101	108	92	—	—	109	107
Týlní tětíva [31]	—	84	—	95	93	84	—	—	91	86
Kapacita (Welcker I)	—	1134	—	1335	1286	1084	—	—	1232	—
Délka obličejce [40]	—	91	—	88	93	—	—	—	—	—
Šířka horního obličejce [43]	—	98	—	100	106	—	98	—	—	—
Biorbitální šířka [43/1]	—	95	—	96	100	—	93	—	—	—
Bizygomatická šířka [45]	—	122?	—	130	126?	—	115?	—	—	—
Šířka středního obličejce [46]	—	91	—	100	97	—	—	—	—	—
Výška obličejce [47]	—	115?	—	106	104	—	88	—	—	—
Výška horního obličejce [48]	—	65?	—	61	62	—	53	—	—	—
Interorbitální šířka [50]	—	25	—	29	30	—	21	—	—	—
Šířka očníce [51]	—	38	—	37	38	—	39P	—	—	38
Výška očníce [52]	—	33	—	29	30	—	30P	—	—	36
Šířka nosu [54]	—	24	—	25	24	—	21	—	31	—
Výška nosu [55]	—	49	—	49	46	—	41	—	—	53
Nejmenší šířka nosu [57]	—	12,2	—	1,5	11,0	—	1,4	—	—	—
Šířka bikondylární [65]	—	—	—	123	123	—	—	111	—	—
Bigoniální šířka [66]	—	—	—	94	88	95	—	89	—	—
Výška brady [69]	—	30	—	30	31	25	22	27	—	—

Tab. č. 2 — Míry lebek od sv. Jindřicha na Novém Městě pražském — pokračování

H r o b č í s l o	1	2	3	4	6	10	12a	13	Lebka A	Lebka B
Výška ramene mandibuly (70)	—	—	—	61	—	—	—	50P	—	—
Šířka ramene mandibuly (71)	—	—	—	30	—	—	—	32P	—	—
Frontální hloubka (IOW-n)	—	17,6	—	15,8	20,5	—	18,5	—	—	—
Hloubka maxilly (GB-ss)	—	22,6	—	25,5	19,0	—	—	—	—	—
Hloubka nosního kořene (SS-n)	—	5,6	—	5,2	5,5	—	3,7	—	—	—
Délkošířkový index (I 1)	—	83,2	—	82,8	84,2	87,3	—	—	81,4	—
Délkovýškový index (I 2)	—	77,6	—	79,9	79,4	75,8	—	—	69,8	77,6 ?
Šířkovýškový index (I 3)	—	93,3	—	96,4	94,2	86,9	—	—	85,7	—
Transver. front. pariet. index (I 13)	—	70,1	—	68,6	71,2	65,7	—	—	66,4	—
Obličejový index (I 38)	—	94,3?	—	81,5	82,5?	—	76,5?	—	—	—
Horní obličejový index (I 39)	—	53,3?	—	46,9	49,2?	—	46,1?	—	—	—
Očnicový index (I 42)	—	86,8	—	78,4	78,9	—	76,9P	—	—	94,7
Nosní index (I 48)	—	49,0	—	51,0	52,2	—	51,2	—	—	—
Alveolární index (I 60)	—	98,9	—	91,7	100,0	—	—	—	—	—
Frontomandibulární index	—	—	—	97,9	88,9	105,5	—	90,8	—	—
Nasomalární index	—	18,5	—	16,4	20,5	—	19,9	—	—	—
Zygomaxilární index	—	24,8	—	25,5	19,6	—	—	—	—	—
Simotický index	—	45,9	—	34,7	50,0	—	26,4	—	—	—
Výška postavy	166,2	157,5	162,7	164,6	—	157,3	157,8	156,8	—	—
Ischiopubický index	60,2	—	63,2	—	—	—	—	—	—	—

V y s v ě t l i v k y k v ý p o č t u n ě k t ě r ý c h i n d e x ů :

nasomalární index (IOW-n:43/1) — zygomaxilární index (GB-ss:46) — simotický index (SS-n:57) — ischiopubický index (délka stydké kosti : výška sedací kosti).

Míry a indexy byly brány podle mezinárodní shody (MARTIN-SALLER 1957), doplněny byly speciální míry plochosti obličeje (ALEKSEJEV, DEBEC 1964). Rozdělení absolutních měr lebky je podle SCHEIDTA 1930.

byly příčinou závažných subjektivních obtíží. Větší pozornost si zasluhuje nález artrózy 1. metatarsofalangeálního kloubu obou nohou (hrob 2), neboť je pokročilejší ve srovnání s jinými kostrovými sériemi (VYHNÁNEK, STLOUKAL 1968). Tento nález je na obou stranách těla striktně omezen jen na jediný kloub. Připomíná to degenerativní změny 1. metatarsofalangeálního kloubu při hallux valgus.

4. Nádory:

Exostóza nalezená na pravé ramenní kosti z hrobu 7 je lokalizována na radiální straně distální třetiny diafýzy a odlišuje se od processus entepicondylus, který se objevuje vždy na ulnární straně. Na rozdíl od processus entepicondylus, který je kongenitálního původu, považujeme tuto exostózu za nádorovitou formaci benigního charakteru.

5. Patologické změny nejasné etiologie:

Sem patří především nález Morbus Scheuermann, který byl zjištěn u hrobu 3 a popsán v souvislosti s nalezenou dysostózou. Cribr orbitalia na lebce z hrobu 6 řadíme k nálezům, jejichž etiologie a význam jsou zatím nejasné. Patologové řadí tyto nálezy mezi patologické změny, ale názory na jejich původ se velmi liší. Cribr orbitalia jsou někdy považována za projev jedné z anémií. V našem případě nejsou přítomny žádné jiné znaky podobné poruchy. Stojí za zmínku, že věk jedince (40—50 let) je vyšší než v případech, kde se cribr orbitalia obvykle vyskytují (NATHAN, HAAS 1966).

Nález předčasné obliterace lebečních švů na lebce z hrobu 12 je rovněž nejasné etiologie. Uzavřené švy jsou zde v jasném rozporu s věkem nemocného (žena, 20—30 let). Lze připustit, že jde o projev endokrinní poruchy.

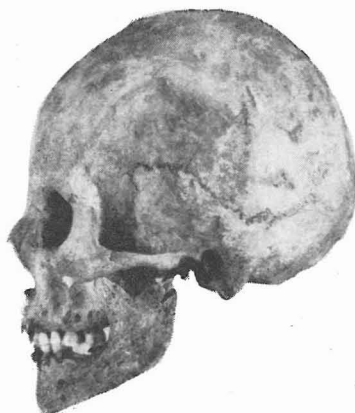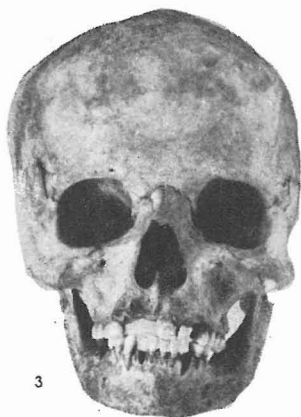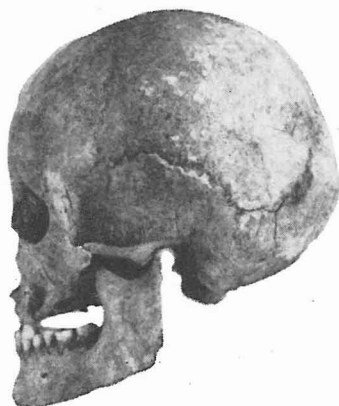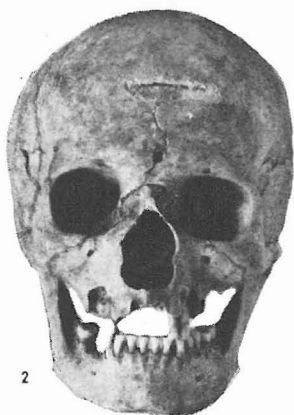
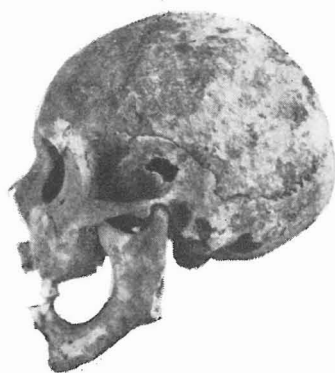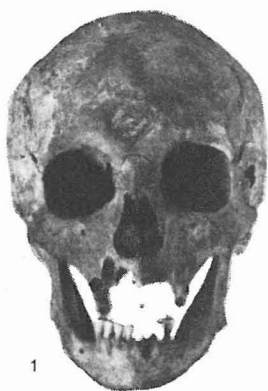ZÁVĚR

Antropologický materiál ze hřbitova v Jindřišské ulici, který byl předmětem tohoto sdělení, není rozsáhlý. Avšak komplexní rozbor části jednoho z pražských barokních hřbitovů má svůj význam zejména proto, že charakteristika antropologického materiálu z tohoto období je zatím v naší literatuře málo častá. Naše výsledky mohou tedy sloužit jako základní materiál k pozdějšímu souhrnnému hodnocení. Cenné jsou zejména některé unikátní paleopatologické nálezy, které i v tomto malém souboru přispívají k poznání zdravotního stavu tehdejší populace.

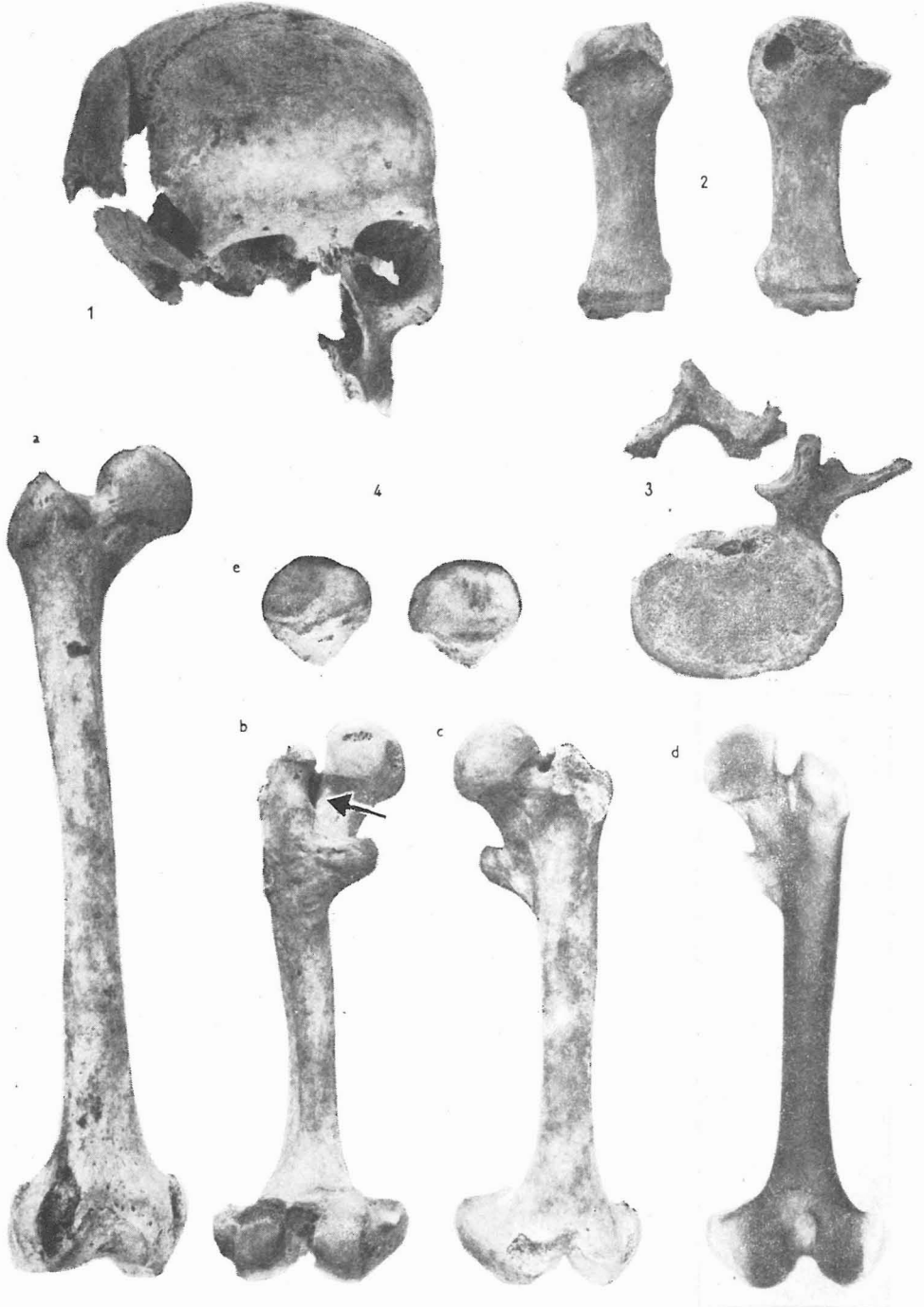
LITERATURA

- ALEKSEJEV, V. P., DEBEC, G. F. (1964): *Kraniometrija, metodika antropologičeskich issledovanij*. Izd. Nauka, Moskva, 128 str.
- ECKERT, F. (1883—1884): *Posvátná místa královského hlavního města Prahy I—II*. Praha, 1018 str.
- FRIED, K. (1975): *Koxometrie*. Čs. radiol. 29 (1), 50—54.
- HRADEC, J., BĚLOHLÁVEK, V. (1930): *Dějiny českých křížovníků s červenou hvězdou*. Praha, 435 str.
- LORENC, V. (1973): *Nové Město pražské*. Praha, 208 str.
- MARTIN, R., SALLER, K. (1957): *Lehrbuch der Anthropologie*. Stuttgart, 661 str.
- NATHAN, H. HAAS, N. (1966): „Cribra orbitalia“. A bone condition of the orbit of unknown nature. *Israel J. Med. Sci.* 2 (2), 171—191.
- NAVRÁTIL, K. B. (1869): *Paměti hlavního kostela farního, fary a školy sv. Jindřicha a sv. Kunhuty na Novém Městě Pražském*. Praha, 293 str.
- PLÁNY: Huberův plán 1792
Hergetův plán 1792
Jüttnerův plán 1815
Stabilní katastr 1842
- SCHEIDT, W. (1930): *Die rassischen Verhältnisse in Nordeuropa nach dem gegenwärtigen Stand der Forschung*. *Zeitschr. Morph. Anthropol.* 28, 150 str.
- STLOUKAL, M., VYHNÁNEK, L. (1970): *Auswertung der Spondylosis deformans an alt-slawischen Skeletten*. *Anthropologie VIII* (2), 31—38.
- TOMEK, W. W. (1871—1901): *Dějepis města Prahy, I.—XII. díl*.
- VYHNÁNEK, L., STLOUKAL, M. (1968): *Das Os metatarsale I-eine anthropologische und röntgenologische Studie*. *Anthropologie VI* (1), 27—31.

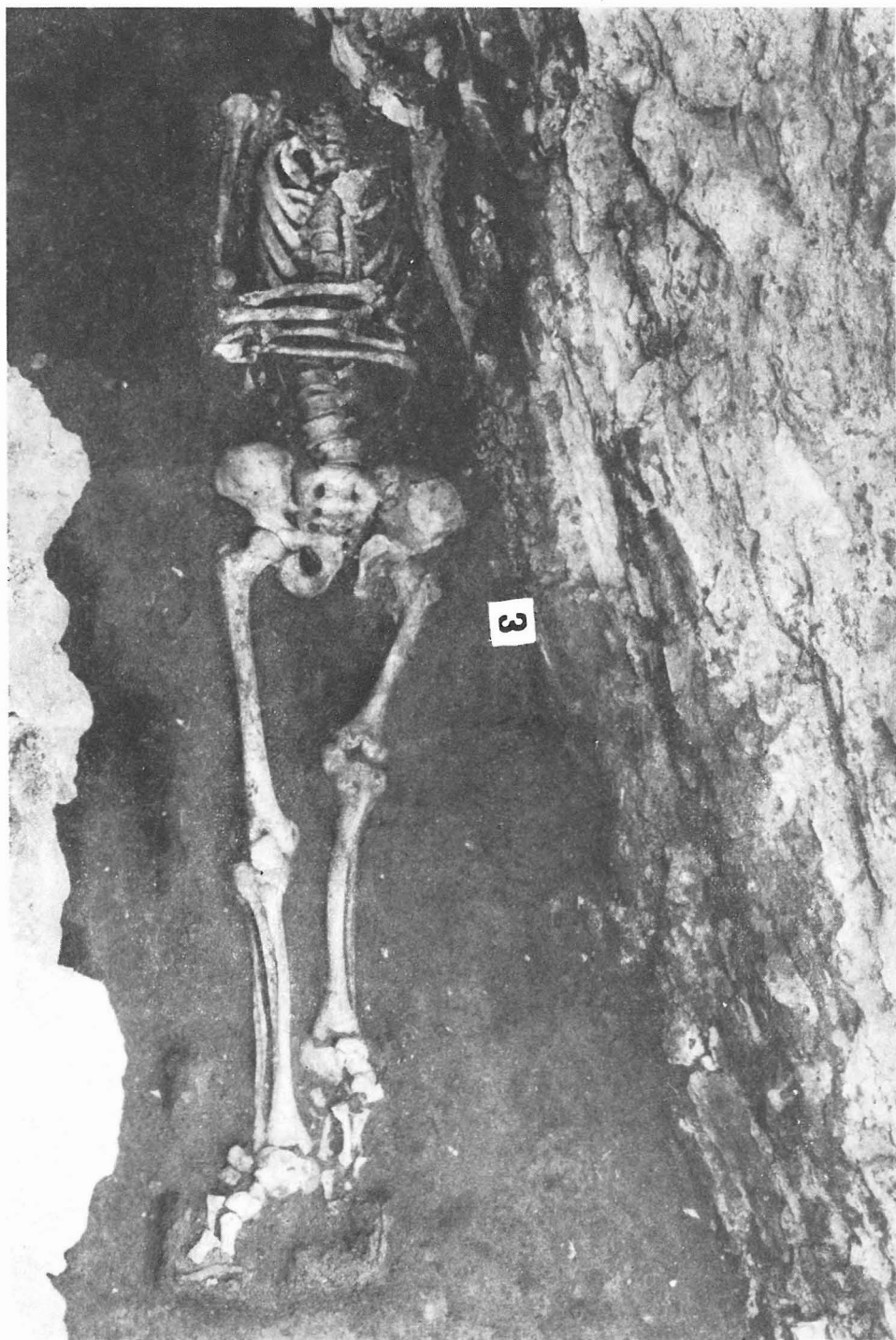
TAB. I



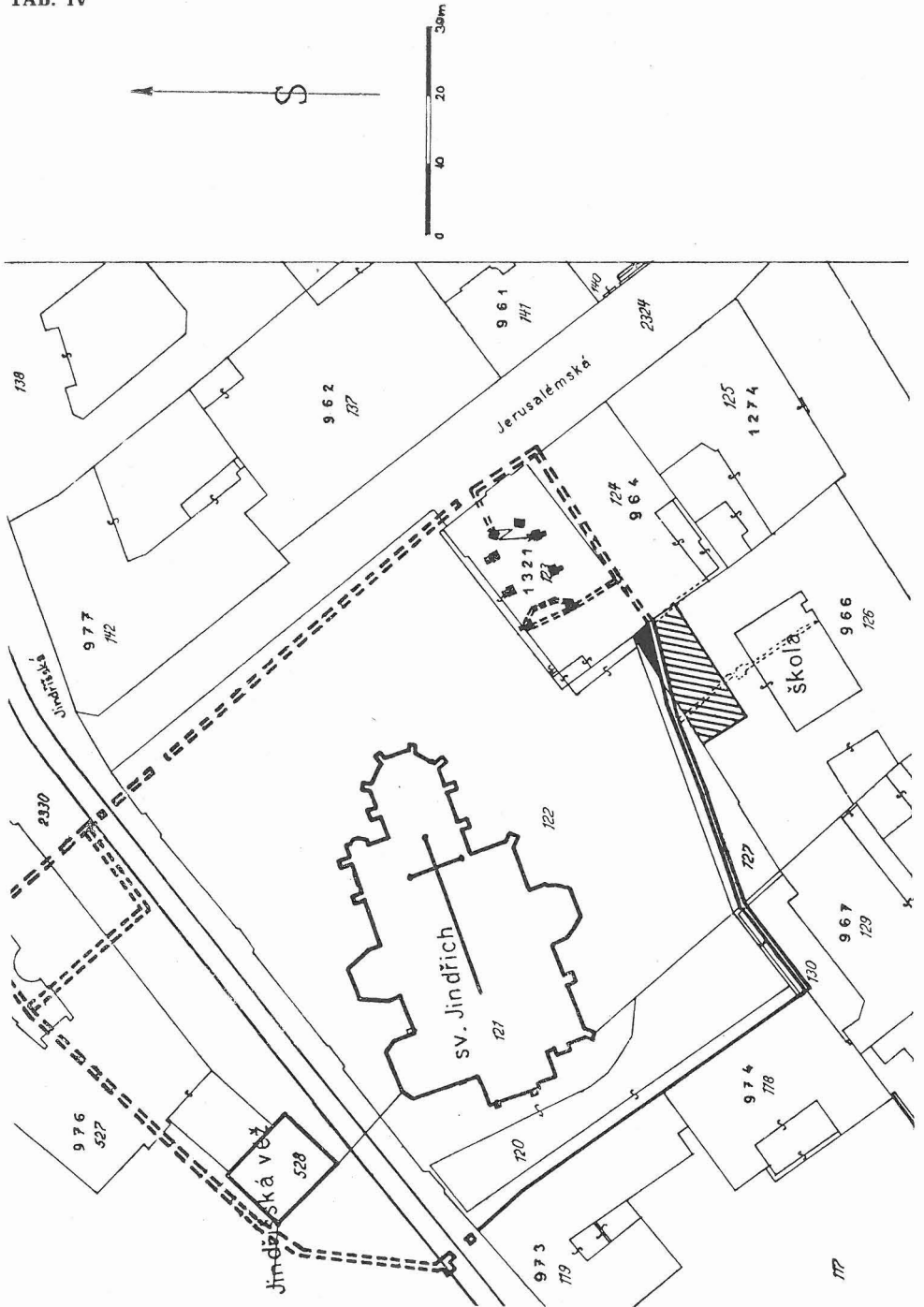
TAB. II



TAB. III



TAB. IV



EXPLANATION OF THE PLATES

TEXT K TABULÍM

Tab. I.

- 1 — lebka hr. č. 2, žena, 30—40 let
skull gr. No. 2, woman, 30—40 years
- 2 — lebka hr. č. 4, žena, 30—40 let
skull gr. No. 4, woman, 30—40 years
- 3 — lebka hr. č. 6, žena, 40—50 let
skull gr. No. 6, woman, 40—50 years

Foto M. Kořínek

Tab. II.

- 1 — lebka B, nezhojená sečná rána
skull B, unhealed cut wound
- 2 — hr. č. 2, arthrosa obou prvních metatarsophalangeálních kloubů
gr. No. 2, arthritis of the 1st metatarsophalangeal joint of both feet
- 3 — hr. č. 4, oboustranná spondylosa pátého bederního obratle
gr. No. 4, bilateral spondylosis of the 5th lumbar vertebra
- 4 — nálezy z hrobu č. 3:
findings from the gr. No. 3:
 - a) pravostranná stehenní kost
right femur
 - b) + c) levostranná dysostotická stehenní kost
left dysostosis femur
 - d) rtg snímek dysostotické levé stehenní kosti
X-ray left dysostosis femur
 - e) rozdílná konfigurace pravé a levé čéšky
different form right and left patella

Foto M. Kořínek

Tab. III.

Kostra z hrobu č. 3 (in situ)
Skeletal from the grave No. 3 (in situ)
Foto V. Martinec

Tab. IV.

Plán pohřbiště — sv. Jindřich
Plan of the burial — St. Henry's Church

BAROQUE-PERIOD BURIALS FROM ST. HENRY'S CHURCH IN THE PRAGUE NEW TOWN

The sixteen inhumation burials were found in the Jindřišská Street in Prague I. The research was carried out in 1974 by the Prague Office for the Protection of Nature and Monuments and it was part of the program aimed at the protection of the local Gothic church. The excavated area measured 4,1 m² and it was located on the southern periphery of the cemetery founded at St. Henry's Church after the year 1350. The burials were found at a depth of 2,4 to 3,4 m below the present ground level (15 cm to 1,1 m below the level of church floor) and all of them very probably belong to the Baroque period. They prove that the area intended for interments was gradually extended. After a number of the individuals have been buried there was built the retaining wall fixing the terrain of the cemetery that was elevated by made-up ground.

The buried individuals were in extended position, lying on the back, with arms either extended or flexed in the elbow. Their heads pointed to the west, with slight deviations that generally followed the longitudinal axis of the church. The bodies were interred either in the ground or in coffins, and there were also found remains of a shroud. The coffins, made of one or two types of wood, were held together with iron nails. They were made exactly to measure and taper off towards the feet. In many cases several individuals were buried in the same pit at short time intervals.

Objects were found in the graves very rarely. It was possible to distinguish two phases: the earlier phase includes graves Nos. 4, 5, 7 to 9, 11 to 16, while the graves Nos. 1 to 3, and 10 belong to the later phase. The graves were grouped in rows situated 40 cm apart.

The anthropological research was based on 17 skeletons including 9 adults and 8 individuals who were not of the adult age. Of the adults 3 were males and 6 females. The non-adult group included remains of a foetus, two young children (4 to 5 years of age), two older children (6 to 7 years and 11 to 13 years of age), and 3 juveniles (two aged about 16 and one 18 to 20 years of age). Two of the three males reached the age of 20 to 30 years, while the third male was simply evaluated as an adult individual. Two of the females reached the age of 20 to 30 years, while the age of the three remaining female individuals covers the three decades from 30 to 60 years.

The metric-morphological-typological analysis was based on seven skulls. One of them was that of a male and six skulls were of female individuals. The male skull is short and of medium height, it is hypsicranic and hypsiconchic. Most of the female skulls are short, of medium breadth and narrow, of medium height and low. As far as the indices are concerned the skulls are short, hypsicranic, metrio-tapeinocranic, stenometriocranic, and eurymetopic. The faces are usually low, one is high, of medium breadth and broad. In indices the female faces are hypereuryprosopic and euryprosopic, one face is leptoprosopic. As far as the upper face is concerned, the euryene form prevails. The orbits are rather mesoconchic, and hypsiconchic, the nose is chamaerrhine and mesorrhine. The alveolar index shows marked mesognathous character and the frontomandibular index displays all three categories. As for the capacity the skulls are euencephalic and oligencephalic. The body height of males is below the medium and medium, for females it is low, medium and over medium.

The morphological characters studied may be divided into three categories. The first one (for instance the shape of glabella, thickness of the upper edge of orbit, the size of processus mastoideus, the size of protuberantia occipitalis externa) displays sexual dimorphism on the skull. The second category is characteristic for the morphology of the skull and does not show any differences between males and females. The descriptive characters of the third category are supposed to be of genetic origin. By combination of these characters there were formed pairs of skulls that have several characters in common. These are, for instance, a pair of skulls from graves 4 and 6, skulls from graves 4 and 2, and also the skull from grave 6 and the skull from surface collection marked B. Thus it may be expected that such pairs of skulls could be in some genetic relation. However, the material that was available for study was not extensive enough and the problem of epigenetic relations is not yet quite clear, for it has not been studied in sufficient detail.